[Aus dem Laboratorium der Bayerischen Arbeitsgemeinschaft zur Förderung der Volksgesundheit. (Med.-Rat Dr. G. Seiffert).]

Die Veränderungen des Blutes und der blutbildenden Organe bei Mäuse-Typhus

Inaugural-Dissertation

zur

Erlangung der veterinär-medizinischen Doktorwürde

der

Tierärztlichen Fakultät

der

Ludwig-Maximilians-Universität München

vorgelegt

von

Adolf Arnold

appr. Tierarzt aus Ingolstadt a. D.

München 1926

[Aus dem Laboratorium der Bayerischen Arbeitsgemeinschaft zur Förderung der Volksgesundheit. (Med.-Rat Dr. G. Seiffert).]

Die Veränderungen des Blutes und der blutbildenden Organe bei Mäuse-Typhus

Inaugural-Dissertation

zur

Erlangung der veterinär-medizinischen Doktorwürde

der

Tierärztlichen Fakultät

der

Ludwig-Maximilians-Universität München

vorgelegt

von

Adolf Arnold

appr. Tierarzt aus Ingolstadt a. D.

München 1926

Gedruckt mit Genehmigung der Tierärztlichen Fakultät der Universität München.

Referent: Geh. Vet.-Rat Prof. Dr. Th. Kitt.

Sonderabdruck aus dem
Centralblatt f. Bakteriologie, Parasitenkunde u. Infektionskrankheiten.
I. Abteilung. Originale.
1928. Bd. 109. S. 206.
Verlag von Gustav Fischer in Jena.

Um die krankhaften Veränderungen im Blute und im hämatopoetischen Apparat bei Mäusetyphus festzustellen, über die in der Literatur nähere Angaben nicht zu finden sind, ist die Kenntnis der normalen Blutverhältnisse bei Mäusen notwendige Voraussetzung. Da die hämatologische Literatur hierüber wenig sagt, wurde zunächst durch Voruntersuchungen der normale Blutbefund sowie die normale zytologische Zusammensetzung der blutbereitenden Organe — Milz, Knochenmark, Leber — der weißen Maus festgelegt. In dem Buche von Klieneberger und Carl über die „Blut-Morphologie der Laboratoriumstiere" sind hierzu eingehende Angaben gemacht. Für die vorliegende Untersuchung reichten diese Angaben aber nicht aus, da Klieneberger und Carl die weißen Blutzellen noch nach dem heute wohl allgemein aufgegebenen Ehrlichschen Schema einteilten, nachdem sich

die Monozyten in große mononukleäre und in Uebergangszellen als zwei getrennte Leukozyten-Arten aufspalten. Bei der großen Schwankungsbreite in der Zahl der einzelnen Leukozytenarten bei verschiedenen Tieren ist es ferner wichtig, das individuelle Blutbild der zu Versuchen benutzten Mäuse in gesundem Zustand genau zu kennen.

Da die Erythrozyten in der vorliegenden Arbeit außer acht gelassen wurden, seien über Hämoglobingehalt, Größe und Zahl in der Raumeinheit der Vollständigkeit halber hier nur einige Angaben Klienebergers und Carls angeführt: „Der durchschnittliche Hämoglobingehalt beträgt 90—100 Proz., die durchschnittliche Erythrozytenzahl 9,7 Millionen im Kubikmillimeter. Bei weiblichen Tieren scheinen diese Werte etwas höher zu sein als bei männlichen. Der Durchmesser der kreisförmigen roten Blutkörperchen beträgt 5,7 μ.“ Kernhaltige Vorstufen, sogenannte Normoblasten, treten normal nie peripher auf. Dagegen ist nicht selten eine Polychromasie festzustellen.

Die Zahlenverhältnisse der Leukozyten liegen bei der weißen Maus fast umgekehrt wie beim Menschen. Während die Hauptmasse der menschlichen Leukozyten aus neutrophilen Granulozyten besteht (67 Proz.), sind es bei der Maus die Lymphozyten (60—70 Proz.). Der Zahl nach folgen dann die neutrophilen Granulozyten mit 15—30 Proz. und dann mit durchschnittlich 6 Proz. die Monozyten. Eosinophile Granulozyten treten in 1—2 Proz. auf, basophile kaum nennenswert (0,3 Proz.). Klieneberger-Carl geben die Zahl der eosinophilen (auch azidophilen Leukozyten) mit der großen Schwankung 1—6 Proz. an. Eigene Untersuchungen haben aber ergeben, daß die Schwankung nicht so groß ist, und daß dort, wo 3 Proz. überschritten werden, klinisch und vor allem durch die Sektion immer pathologische Veränderungen festgestellt werden konnten, besonders bei der bei Mäusen (und allgemein Nagetieren) häufigen Kokzidiose der Leber. Auch ist in Blutkörperchen bei von fremder Hand bezogenen Mäusen an postinfektiöse Eosinophilie zu denken.

Zu den einzelnen Leukozytenarten der weißen Maus ist folgendes zu erwähnen. Der Kern der kleinen Lymphozyten zeigt keine ausgesprochene Differenzierung, er ist dicht und dunkel gefärbt und füllt die Zelle fast ganz aus. Er ist nur von einem schmalen hellblauen Plasmasaum umgrenzt, der besonders bei den großen Lymphozyten eine feine azurophile Granulation zeigt (keine echte Granulation im Sinne Ehrlichs, sondern, wie Pappenheim und andere Autoren annehmen, „ein funktionelles Sekretionsprodukt lymphoider Zellen“). Bei den großen Lymphozyten ist der Kern weniger pyknotisch und erscheint schwach gemustert. Der Form nach ist er oval, nieren- und bohnenförmig und manchmal leicht gebuchtet. Das Alter einer Zelle kann vornehmlich aus der Kernstruktur geschätzt werden. Leukozyten haben eine Lebensdauer von ca. 4 Wochen. Je jünger eine Zelle ist, desto zarter und netzartiger ist das Chromatin angeordnet. Man sieht dann auch deutlich Nukleolen, die in der Ein- oder Mehrzahl (2—3) auftreten. Beim Altern der Zelle ballt sich das Chromatin zusammen, und der Kern bekommt eine grobbalkige Natur, in der sich Einzelheiten kaum mehr unterscheiden lassen. Die Vorstufe der Lymphozyten (Lymphoblast, Lymphoidzelle) zeigt eine deutliche feinfädige Kernstruktur mit 1—3 hellblauen (Giemsa-Farben) Nukleolen, die normal niemals peripher auftreten.

Bei den neutrophilen Granulozyten fällt die sehr feine, kaum darstellbare Körnelung auf im Gegensatz zu den typisch gröberen und stärker färbbaren Granula beim Menschen. Klieneberger-Carl sprechen sogar von ungranulierten, polynukleären Leukozyten. Bei Verwendung von reinem Färbematerial und bei vorsichtigem Waschen zum Abschwemmen der Fixierungsflüssigkeit gelingt jedoch ihre Sichtbarmachung im Präparat meist, da die

Granula sehr wasserempfindlich zu sein scheinen. Der Kern ist gewöhnlich zusammenhängend in Form eines Kranzes, der durch Chromatinanhäufung schwach segmentiert erscheint. Freie, nur durch schmale, oft nicht sichtbare Zellbrücken verbundene Kernsegmente findet man in der 2—4-Zahl bei alten, ausgereiften Granulozyten. Normal kreisen im Blute bis zu 6 Proz. aller Neutrophilen auch jugendliche Formen, sogenannte stabkernige, in denen der T-, V-, oder U-förmig gewundene Kernstab meist deutliche Felderung ohne Nukleolen zeigt.

Die eosinophilen Granulozyten haben im zart blau gefärbten Plasma stark lichtbrechende, hämoglobinrot gefärbte Granula. Der Kern ist meist gelappt oder segmentiert ähnlich wie bei den Neutrophilen. Auffallend sind im Mäuseblut polymorphkernige Leukozyten, bei denen statt der typisch leuchtend roten Granula größere, undeutliche, verschwommene, rote Flecke im Plasma sind, der Kern dagegen hellblau wie bei den Eosinophilen und die Zelle auch sonst nicht verschieden erscheint. Vermutlich sind es jene Zellen, die Marek (klinische Diagnostik) als für die Nagetiere charakteristisch sogenannte Pseudoeosinophile anführt.

Mit diesen letzteren sind in bezug auf das Plasma ähnlich die basophilen Leukozyten, die Mastzellen. Im Plasma sind basophile Granula vorhanden, die aber leicht wasserlöslich sind und dann das klare Plasma violett rötlich färben. Der Kern dagegen ist sehr stark gelappt, kleeblattähnlich oder auch tief segmentiert. Man ist sich über ihre Bedeutung heute noch nicht klar.

Wichtiger ist die letzte Gruppe von normal im Blute kreisenden Zellen, die Monozyten. Das Plasma ist breit, hellblau und zeigt eine ganz feine Bestäubung. Mitunter treten helle, farbfreie Stellen im Plasma auf. Der große Kern ist rundlich bis polygon, wurstförmig oder plump segmentiert und liegt meist exzentrisch. Die Kernstruktur ist locker, Nukleolen fehlen. Von Lymphozyten unterscheiden sich die Monozyten durch ihre Größe und die zartere, durchsichtigere Färbung ebenso wie durch Neigung zur Polymorphie des Kernes. Die feinen, azurophilen Granula wechseln nach Zahl und Größe.

Die Blutplättchen liegen meist in Gruppen zwischen Erythrozyten verzerstreut, sind hellviolett-rot gefärbt und stellen unscharf rundliche Körperchen von körniger Struktur dar.

Bei den Mäusen wurde das Blut ausschließlich aus dem Schwanz entnommen. Er eignet sich hierfür bei der Maus vor allem deshalb, weil er wiederholt Blutuntersuchungen an ein und demselben Tiere während mehrerer Tage zuläßt. Von dem Schwanz werden kleine Stücke mit einer scharfen Schere abgeschnitten. Der austretende Blutstropfen wird sofort mit einem sauberen Deckgläschen auf einem ebenso reinen, fettfreien Objektträger in möglichst dünner, gleichmäßiger Schicht ausgestrichen. Die Schnittwunde selbst wurde zur Desinfektion und zum Schutz vor Verbluten mit Eisenchlorid ($FeCl_3$) oder Jodtinktur betupft. Oft genügt dies nicht, da die Mäuse häufig an dem verletzten Schwanzende saugen und so die Blutstillung verhindern. In den Fällen, wo die Blutung nicht stehen wollte, wurde mit einer schwach glühenden Pinzette ein leichter Brandschorf am Schwanzende erzeugt. Zuweilen tritt nicht genügend Blut hervor, um einen guten Ausstrich zu bekommen, oft sogar wartet man vergeblich, wenn die Wunde vorzeitig verklebt. In derartigen Fällen ist ein mechanisches Herauspressen des Blutes streng zu vermeiden, da bei derartigen Manipulationen sich das leukozytäre Blutbild verschiebt und man zu falschen Ergebnissen kommt. Man vermeidet diese Fehlerquellen eher, wenn man die Mäuse aufspannt. Hierzu wurde ein an den 4 Ecken durchbohrtes Brett benutzt. Durch diese Löcher sind Bänder gezogen, an denen Sandsäckchen von ca. 30 g Gewicht hängen; am anderen Ende der Bändchen ist eine Klammer, womit

man die Maus an den vier Extremitäten auf das Brett spannen kann. Diese Vorrichtung hat sich besonders bei infizierten Mäusen als brauchbar erwiesen, weil so ein steriles Arbeiten und Sezieren ohne Unterstützung durch eine Hilfskraft möglich ist.

Sämtliche Präparate wurden nach der polychromen Giemsa-Romanowsky-Methode gefärbt. Die Durchmusterung des Blutausstriches nach weißen Blutelementen geschah durch Zickzackverschiebung des Präparates in seiner ganzen Ausdehnung. Diese zeitraubende Methode ist unbedingt notwendig, da erfahrungsgemäß sich die großen Zellen (Neutrophile und Monozyten) mehr am Rande des Ausstriches anordnen, während die Lymphozyten mehr in die Mitte zu liegen kommen. Die von V. Schilling angegebene „4 Feld-Mäander"-Methode mag vom klinischen Standpunkt zur allgemeinen Orientierung genügen, noch dazu bei Mensch und größeren Tieren, wo es nicht schwer ist, so viel Blut zu bekommen, daß sich der Ausstrich fast über den ganzen Objektträger hinzieht. Jedoch bei kleinen Tieren, speziell hier bei der Maus, gelingt ein solcher Ausstrich nicht immer, es ist oft nur möglich, den halben Objektträger mit einer dünnen Blutschicht zu überziehen. Hier ist die erwähnte Differenziermethode von Schilling ungenügend und oft unausführbar. Um möglichst viele Leukozyten auszählen zu können, besonders bei den leukopenischen Verhältnissen im Verlauf der Infektion, ist deshalb ein mikroskopisches Durchmustern des ganzen Ausstriches erforderlich. Auch werden die Prozentzahlen genauer, je mehr ausgezählte Leukozyten zur Umrechnung vorhanden sind. So gelingt es sowohl in normalen wie in pathologischen Fällen durchschnittlich 200—400 weiße Blutzellen aus einem Blutausstrich zu bekommen. Die Ermittlung der absoluten Leukozytenzahlen pro Raumeinheit erfolgte mit der gewöhnlichen „Thoma-Zeissschen" Zählkammer, wobei als Verdünnungsflüssigkeit teils Hayemsche Lösung, teils 1proz. Essigsäurelösung, vermischt mit einer 1proz. Gentianaviolettlösung verwendet wurde. Letztere hat sich besser als die Hayemsche Lösung bewährt.

Es wird in der Literatur viel über den Wert der absoluten und relativen Leukozytenzahlen diskutiert. Besonders Naegeli steht streng auf dem Standpunkt, nur mit absoluten Zahlen zu operieren, während V. Schilling das relative Verhältnis der verschiedenen Leukozytenarten mindestens ebenso wichtig hält. Die Angabe der Differentialzahlen in Prozent ist zweifelsohne viel instruktiver als in absoluten, da hierin allein die Abhängigkeit und Verschiebung der einzelnen Leukozytenarten bei gleichbleibenden absoluten Zahlen zum Ausdruck kommt. Bei den vorliegenden Versuchen wurden sowohl bei gesunden und, wenn es möglich war, auch bei infizierten Tieren (es gelang nicht immer, genügend Blut für Ausstrich und Kammerzählung zugleich zu bekommen) die absoluten Zahlen festgestellt, woraus sich durch Umrechnung jederzeit leicht die absoluten Mengen jeder Zellart ergeben.

Die Bedeutung der relativen Zahlen wird erhöht durch die Arnethsche „Kernverschiebung" der neutrophilen Granulozyten. Arneth wies auf Grund systematischer Untersuchungen darauf hin, die schon in Ehrlich und Pappenheim Vorläufer haben, daß hauptsächlich bei infektiösen Krankheiten das Knochenmark oft nicht mehr in der Lage ist, genügend reife neutrophile Polymorphkernige ins Blut zu senden und deshalb unreifere Formen in größerer Anzahl ins Blut abgestoßen werden als normal. Die Stammformen der weißen Blutzellen im Knochenmark sind einkernig unsegmentiert und werden im Laufe der Reifung durch Kernumwandlung stab- und segmentkörnig. (Die Abschnürung des Kernstabes in scheinbar isolierte Stücke, die jedoch durch oft nicht darstellbare feine zarte Zellbrücken verbunden bleiben, führte früher zu der irrtümlichen Bezeichnung „polynukleär".) Die ursprüngliche, sehr kom-

plizierte und mühselige Einteilung Arneths ist heute allgemein verlassen, der Grundgedanke Arneths erwies sich aber als richtig; Sonnenburg und Kothe brachten die Arnethsche Methode auf ein einfacheres Schema, indem sie die Kernverschiebung nur nach einkernigen jugendlichen und mehrkernigen reifen Granulozyten bestimmten. Während nun Arneth annahm, daß die Linksverschiebung durch Anforderung und Verbrauch zustande käme, konnte V. Schilling nachweisen, daß auch unsegmentierte Kernformen von geschädigtem und gealtertem Aussehen auftreten können (degenerierte stabkernige). In Uebereinstimmung mit älteren Hämatologen, wie Naegeli, Türk u. a., erklärt V. Schilling diesen Befund mit einer direkten Knochenmarksschädigung, die besonders ausgesprochen in den leukopenischen Stadien fieberhafter Krankheiten, wie Typhus, Pappatacifieber, chronischem Fieber, Malaria usw., auftritt. V. Schilling sprach deshalb von „zentraler Degeneration", die nebenbei bemerkt, auch an den Erythrozyten bereits im Knochenmark nachgewiesen werden konnte.

Es tritt also in den zentralen Bildungsstätten der weißen Blutkörperchen eine Ermüdung, Lähmung, Degeneration und teilweise Funktionsunfähigkeit (Insuffizienz) ein, die in der Kernverschiebung der Neutrophilen einen deutlich sicht- und meßbaren Ausdruck der pathologisch veränderten Hämatopoese findet. Besonders in diagnostischer Hinsicht ist die Kernverschiebung ein gutes und bewährtes Mittel, infektiös-toxische Blutbilder gegen nicht infektiöse gleicher Zusammensetzung zu unterscheiden. Nachdruck legt V. Schilling auf die Feststellung, daß Kernverschiebung und Fieber unabhängig voneinander sind und daher die „Verschiebung oft ein feinerer Indikator der Infektion" ist. Das Wesentliche der Kernverschiebung — das gehäufte Auftreten unreifer Formen bei Infektionen — war auch dafür maßgebend, daß sie bei dieser Untersuchung eingehender beachtet wurde. Der Einfachheit halber wurde eine Zweiteilung der Neutrophilen in unreife und in reife Zellen vorgenommen. Die Trennung wurde gemacht beim Uebergang von Stabkernigen zu Segmentkernigen. Um die Verschiebung im Verlaufe der Infektion festlegen zu können, war vorher das normale Verhältnis dieser beiden Zellgruppen zueinander zu bestimmen. Zu diesem Zwecke wurden nicht nur die Mäuse, die zu Infektionsversuchen verwendet wurden, in gesundem Zustand untersucht, sondern auch eine Anzahl andere gesunde Mäuse, um aus möglichst zahlreichen Blutausstrichen die normale Kernverschiebung zu errechnen. Sie schwankt durchschnittlich zwischen 5—7 Proz., d. h. auf 100 Segmentkernige treffen bei der weißen Maus gewöhnlich 5—7 unreife, unsegmentierte neutrophile Granulozyten.

Die absoluten Zahlen der Leukozyten bei der weißen Maus wurden durch zahlreiche Kammerzählungen ähnlich wie beim Menschen gefunden, im Mittel 7—8000 pro cmm. Niedrigere Zahlen kommen im gesunden Zustand fast nie vor; nicht so selten dagegen sind höhere Werte bis zu 10000. Um die individuellen Unterschiede zwischen verschiedenen Mäusen im ausgewachsenen Zustand für die Leukozytenzahlen festzustellen, wurde 10 Mäusen einmalig Blut entnommen und aus den 10 Präparaten die relativen Zahlen nebst normaler Kernverschiebung errechnet (s. Tab. I).

Wie schon eingangs erwähnt wurde, ist das Blutbild der weißen Maus vorwiegend lymphozytär und zeigt im Vergleich zum menschlichen Blute umgekehrte Verhältnisse in bezug auf Lymphozyten und Neutrophile. Während die Monozyten, Basophilen und Eosinophilen annähernd konstant bleiben, ist die Breite der Schwankung bei den erstgenannten Zellarten etwas größer. Wenn auch individuelle Verschiedenheiten durch diesen Versuch nachgewiesen

Tabelle I.

Maus	Absol. Zahlen	Ausgez. Leukoz.	Ly	Mo	N		Bas	Eos	Ly	Mo	N	Bas	Eos	KV
					S	St								
1	7400	371	230	18	108	7	2	6	62	5	31	0,5	1,5	6,4
2	7800	265	188	16	55	3	—	3	71	6	22	—	1	5,4
3	7000	316	183	20	101	6	2	4	58	6,5	34	0,5	1	6
4	7500	229	149	11	62	4	—	3	65	5	29	—	1	6,4
5	7800	283	195	11	67	4	2	4	68,5	4,5	25	0,6	1,4	5,9
6	7600	356	260	21	66	5	—	4	73	6	20	—	1	7,5
7	8000	317	241	16	51	3	1	5	76	5	17	0,3	1,7	6
8	7200	208	146	9	47	3	1	2	70	4,5	24	0,4	1,1	6,3
9	7300	185	104	12	63	3	1	2	56	6,5	35,5	0,5	1,5	4,8
10	7700	291	192	17	73	4	1	4	66	6	26,5	0,2	1,3	5,5
Summe		2821	1888	151	693	42	10	37	Mittel:					
Mittel	7500								66,5	5,5	26,4	0,4	1,4	6

Ly = Lymphozyten
Mo = Monozyten
N = Neutrophile Granulozyten { S = Segmentkernige, St = Stabkernige
Bas = Basophile „
Eos = Eosinophile „
KV = Kernverschiebung der Neutrophilen

sind, so ist doch ein Gesamtmittelwert gerechtfertigt, der als Ausgangspunkt für Leukozytenkurven verwendet werden kann.

Wie verhält sich nun das Blut bei ein und derselben Maus, wenn mehrere Tage hintereinander Blut entnommen wird? Um diese Verhältnisse zu ermitteln, wnrde einer Maus 5 Tage lang Blut entnommen, wobei sich nach der Auszählung folgende Werte ergaben:

Tabelle II.

Tag	Absol. Zahlen	Ausgez. Leukoz.	Ly	Mo	N		Bas	Eos	Ly	Mo	N	Bas	Eos	KV
					S	St								
I	7400	367	220	21	110	7	2	5	60	6	32	0,7	1,3	6,6
II	7600	298	199	15	76	5	—	3	67	5	27	—	1	6,6
III	7600	156	102	7	42	2	1	2	65,6	5,3	28	0,4	0,7	4,7
IV	7800	312	184	18	97	6	2	5	59	6	32	0,6	1,4	6,2
V	7500	255	185	15	49	3	1	4	72	6,2	20,6	0,3	0,7	6,1
Summe		1388	890	76	374	23	6	19	Mittel:					
Mittel	7580								64,7	5,7	28,1	0,4	1,1	6

Nach diesen Ergebnissen bleiben sowohl absolute wie relative Zahlen ziemlich gleich. Dieser Befund berechtigt daher auch hier eine Errechnung von Mittelwerten, um sie später den Versuchskurven der Versuchstiere zugrunde zu legen. Die Durchschnittsergebnisse einiger normaler Blutbildbestimmungen mögen in Tabelle II und Fig. 1 graphisch wiedergegeben werden.

Im normalen leukozytären Blutbild der weißen Maus sind individuelle Unterschiede vorhanden, aber unwesentlich in dem Sinne, als durchwegs der vorwiegend lymphozytäre Charakter des Blutbildes der weißen Maus erhalten bleibt. Das Verhältnis der Segmentkernigen zu Stabkernigen bleibt konstant, worin zweifellos der Ausdruck einer gesetzmäßig funktionierenden Knochenmarkstätigkeit zu sehen ist.

Wie die absoluten und relativen Werte des Blutbildes innerhalb gewisser Grenzen beim gesunden Tier dauernd gleich bleiben, haben auch die zentralen Bildungsstätten des Blutes eine gesetzmäßige Zusammensetzung bzw. geht die

Neubildung in entsprechender gleicher Art vor sich. Um für die Maus hier Genaueres festzustellen, wurde nach derselben Auszählmethode das relative

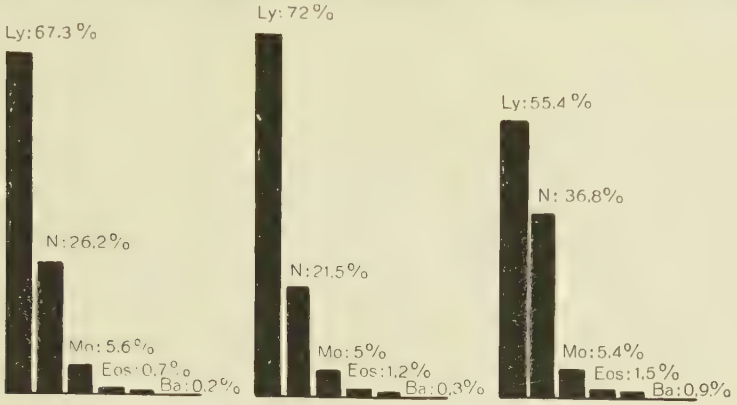

Fig. 1. Durchschnittszahlen der weißen Blutkörperchen.

Tabelle III.

Durchschnittszahlen der weißen Blutkörperchen.

	I. Durchschnittsbild von 10 Mäusen	II. von 10 weiteren Mäusen	III. von einer Maus (6 Präparate)
Lymphozyten	67,3	72,0	55,4
Neutrophile	26,3	21,5	36,8
Monozyten	5,6	5,0	5,4
Eosinophile	0,7	1,2	1,5
Basophile	0,2	0,3	0,9
Kernverschiebung	5,7	6,5	7,5

Zahlenverhältnis der in Milz und Knochenmark normalerweise auftretenden Zellformen festzustellen versucht. Die Schwierigkeit dieser auf die blutbildenden Organe angewandten Methode erhöht sich jedoch ganz bedeutend, da die feineren und zarteren Zellen beim Tupfpräparat viel leichter verletzt und verändert werden als beim Blutausstrich, wo die Zellen fast ungeschädigt auf den Objektträger hinfließen. Ferner ist die Klassifikation der Zellen speziell im Knochenmark viel umständlicher und unsicherer, da hier zu den reifen Granulozyten noch die unreifen Vorstufen (Myeloblasten, Promyelozyten, Metamyelozyten, Myelozyten neutrophil und eosinophil) treten, über deren rein formale Beschreibung sich die Angaben noch sehr widersprechen. Man könnte versucht sein, zu glauben, daß es überhaupt überflüssig ist, derartige Versuche systematisch durchzuführen, da sich in einem der Hämatopoese dienenden Organ dauernd ein Wechsel im Verhältnis der verschiedenen Zellarten vollzieht. Die bei der Maus angestellten Untersuchungen von Milz und Knochenmark führten zu keinem übereinstimmenden Ergebnis, was wohl auf die zu detaillierte Einteilung reifer und unreifer Zellen und auf die ungenügende Kenntnis besonders der letzteren zurückzuführen ist. Daß der Grundgedanke dieser Untersuchung richtig und brauchbar ist und vielleicht einen wesentlichen Fortschritt in der Erforschung der noch dunklen Vorgänge in den blutbereitenden Organen darstellen kann, konnte bereits Schilling in Gemeinschaft mit J. Bengler nachweisen (Dtsch. med. Wochenschr. 1925. V. Schil-

ling, Das Knochenmark als Organ. S. 467 f.). Schilling teilte das Knochenmark nur in die folgenden drei Gruppen und erzielte als Durchschnittswerte für

Normoblasten	36,64 Proz.	Grenzwerte:	31,6—42,0 Proz.
Neutrophile aller Vorstufen	41,25 „		39,4—43,8 „
Eosinophile	2,91 „		1,1— 4,6 „

Nach dem Bericht von V. Schilling wurden durchschnittlich 81,4 Proz. (Grenzwerte: 75,1—88,2 Proz.) ausgezählt.

Der Rest bestand aus undifferenzierbaren Zellen, Zellleichen, Endothelzellen, Riesenzellen und eingeschwemmten Lymphozyten. Auffallend ist die geringe Breite der Schwankung für Neutrophile, die nur 4,4 Proz. beträgt. Damit ist der Beweis geliefert, daß auch im Knochenmark und sicherlich in der Milz, was die lymphoplastischen Herde betrifft, beim gesunden Organismus eine gesetzmäßige Zusammensetzung nach Zellart und relativer Zellzahl zugrunde liegt. Eine heute schon einwandfrei erwiesene Folge dieser Gesetzmäßigkeit ist die normal durchwegs konstante Kernverschiebung, welche eine Brücke darstellt über die Kluft zwischen Blut und Knochenmark.

Die Infektion der Mäuse mit Mäusetyphus erfolgte durch Fütterung in üblicher Art. Der verwendete Stamm tötete regelmäßig sicher 5—7 Tage nach der Infektion. Stämme von längerer Krankheitsdauer wurden für die Untersuchungen mit Absicht nicht verwandt. Um die Veränderungen im Blute, die Verschiebung der einzelnen Leukozytenarten und die Kernverschiebung festzulegen, wurde jeder infizierten Maus einmal im Tage Blut entnommen, so daß sich für jede Maus durchschnittlich 5—7 Blutausstriche ergaben, die einer genauen Auszählung unterzogen wurden. In einer zweiten Versuchsreihe wurde jeden Tag eine Maus seziert und Milz-, Knochenmark- und Leberpräparate angefertigt. Auf diese Weise erhielt man eine geschlossene Reihe von Präparaten, welche die Veränderungen der blutbildenden Organe in lückenloser Folge im Verlauf der Krankheit zeigen. Für Milz und Leber wurden durch Abtupfen einer frischen Schnittfläche mit dem Objektträger Klatschpräparate hergestellt. Der aus dem Zusammenhang herausgeschälte Femur wurde mit feiner scharfer Schere schräg geöffnet, dann wurde durch vorsichtiges Tupfen oder Ausstreichen das Knochenmark auf den Objektträger gebracht. Die Weiterbehandlung der Organpräparate geschah nach der gleichen Methode wie beim Blute.

Aus den verschiedenen, gleichmäßig verlaufenen Reihenuntersuchungen mögen die Blutbilder von 2 Mäusen zur näheren Beschreibung herausgegriffen werden.

Eine Mitteilung der Zahlen und Kurven für jedes Tier kann hier nicht erfolgen. Es mögen daher zwei charakteristische Beispiele herausgegriffen werden, die in Tabelle IV und Fig. 2 wiedergegeben sind.

Im ganzen betrachtet, ergibt sich aus den Bildern der einzelnen Tiere ein durchaus gleichmäßiger Ablauf für die Leukozytenverschiebungen während der Krankheit. Sie sind bei den Einzeltieren dem Durchschnittsbild vollkommen entsprechend. Man kann daher die festgestellten Veränderungen als typisch für den Verlauf des Mäusetyphus betrachten. Absolut sinkt die Gesamtzahl der weißen Blutkörperchen von ihrer normalen Zahl auf ca. 5000 pro cmm, in einzelnen Fällen sogar noch weiter.

Zwei Veränderungen im Blutbild sind besonders deutlich. Die relativen Zahlen der Lymphozyten fallen, die der Neutrophilen wachsen. Zwischen 3. und 5. Tag kreuzen sich diese zwei Kurven. Die Kreuzung tritt früher bei kürzerer Krankheitsdauer ein. Die Monozyten bleiben relativ unverändert. Die Eosinophilen verschwinden dagegen vom

2. Tag vollständig. Auch bei mit Coccidiose behafteten Mäusen mit erhöhter Zahl der Eosinophilen verschwindet diese Zellart vollständig aus dem Blutbild. Ein Wiederauftreten der Eosinophilen, was von den meisten Autoren

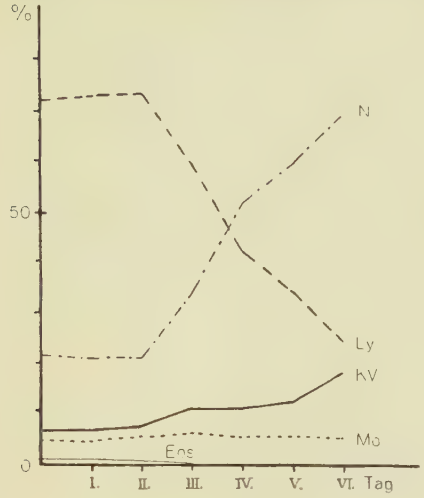

Fig. 2a.

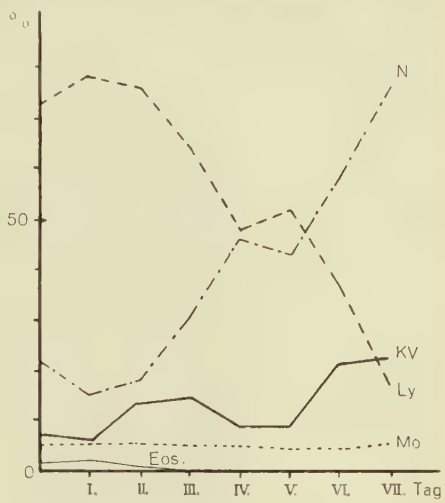

Fig. 2b.

N. = Neutrophile Granulozyten, Eos. = Eosinophile Granulozyten,
Ly. = Lymphozyten, KV. = Kernverschiebung.
Mo. = Monozyten,

Tabelle IV.

Tag	Absolut	Ausgez. Leukoz.	Ly	Mo	N		E	Lv	Mo	N	E	KV
					S	St						
					Maus 1							
I	7200	213	176	11	30	2	3	78,4	5,2	15	1.4	6,6
II	7000	380	292	19	60	8	1	76,8	5	17,8	0,4	13,3
III	7000	826	531	40	222	33	—	64.2	4,9	30,9	—	14,9
IV	—	160	77	8	69	6	—	48,1	5	46,9	—	8,7
V	6000	144	75	7	57	5	—	52	4,8	43,2	—	8,8
VI	—	264	97	13	127	27	—	36,7	4,7	58,6	—	21,2
VII	5200	35	6	2	22	5	—	17,1	5,7	77,2	—	21.7
					Maus 2							
I	7000	306	225	14	60	4	3	73,5	4,5	20,9	1,1	6,6
II	7000	285	209	15	56	4	1	73.3	5,3	21	0,4	7,1
III	6000	286	169	18	89	10	—	59	6,2	34,8	—	11,2
IV	—	274	116	16	128	14	—	42,3	5,8	51,9	—	11
V	—	138	47	8	74	9	—	34	5,8	60,2	—	12,1
VI	5400	37	9	2	22	4	—	24,3	5.4	70,3	—	18,1

(Naegeli, Loewit, Arneth, Sahli, V. Schilling u. a.) als prognostisch günstiges Zeichen bei Infektionskrankheiten, speziell bei Typhus und Paratyphus, gedeutet wird, konnte nicht beobachtet werden, da die Infektion bei den Versuchstieren stets tödlich endet. Die Basophilen, die infolge ihrer zu geringen Zahl in Tabellen und Kurven nicht angeführt sind, zeigen sich weder in Zahl noch in Form wesentlich verändert, scheinen also auf den Reiz der Infektion nicht zu reagieren.

Daß sich tiefgreifende Veränderungen im Knochenmark abspielen, zeigt die durchwegs zunehmende Kernverschiebung der Neutrophilen. Es treten in vermehrter Zahl neben charakteristischen Segment- und Stabkernigen besonders gegen das Ende der Infektion Jugendliche mit zunehmendem, myelozytärem Gepräge auf. Die Kernverschiebung, die im Schillingschen Sinne gemischt degenerativ-regenerativ ist, wobei das erstere Moment wohl infolge des akuten Krankheitsverlaufes überwiegt, steigt bis zu 25 Proz., d. h. auf 100 Granulozyten treffen 75 reife und 25 unreife Formen (normal 5—7 Proz.).

Diese relativen Veränderungen ergeben, abgesehen von den Monozyten, auch in absoluten Werten, die sich durch Umrechnung leicht ermitteln lassen, kein abweichendes Bild. Wenn man den ersten und letzten Tag der Infektion ins Auge faßt und in dieser Zeit die Gesamtzahl der Leukozyten von durchschnittlich 7500 auf 5000 sinkt, wenn man ferner den Lymphozytensturz von

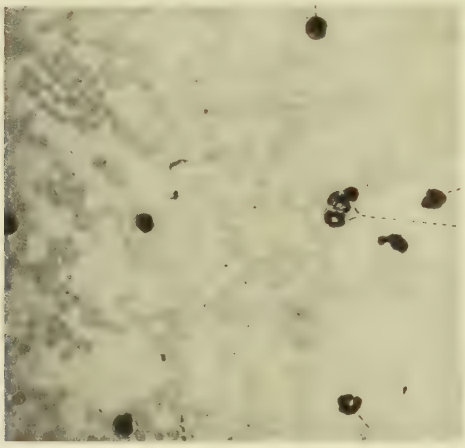

Abb. 3.

70 Proz. auf 25 Proz. im Mittel annimmt und für das Steigen der Neutrophilen dieselben Zahlen, doch in umgekehrter Reihenfolge beibehält, dann für diese beiden Zellarten die absoluten Werte errechnet, so besteht auch absolut ein Lymphozytensturz von ca. 5000 zu 1000 und darunter, während die Neutrophilen von durchschnittlich 1900 zu 3500 und darüber ansteigen. Die Monozyten, die relativ unverändert bleiben, sind absolut vermindert von durchschnittlich 375 auf 250 pro cmm.

Daß der Organismus auf den bakteriellen und toxischen Reiz stark reagiert, kommt auch zum Ausdruck durch das vermehrte Auftreten sogenannter „Reizformen". Es sind lymphozytenähnliche Zellen mit dunkel-azurblau oder grünblau gefärbtem breiterem Plasmasaum und einfach rundem oder gebuchtetem pyknotischen exzentrisch liegendem Kern (Türk) oder „Radkern"-Zellen (Pappenheim), in denen das Chromatin ähnlich wie die Speichen eines Rades radiär angeordnet ist bei meist zentraler Kernlage.

Auch die Erythrozyten zeigen auffallende Veränderungen, vor allem zunehmende Polychromasie und vereinzeltes Auftreten kernhaltiger Vor-

stufen (Normoblasten), die normal nie im peripheren Blute der Mäuse gefunden wurden. Basophile Punktierung, körnige Degeneration konnte nicht beobachtet werden. Wenn auch die Reaktion der Erythrozyten auf diese Krankheitsnoxe nicht so auffällig ist wie bei den Leukozyten, so ist das Auftreten von Poikilozyten immerhin in diesem Sinne zu deuten.

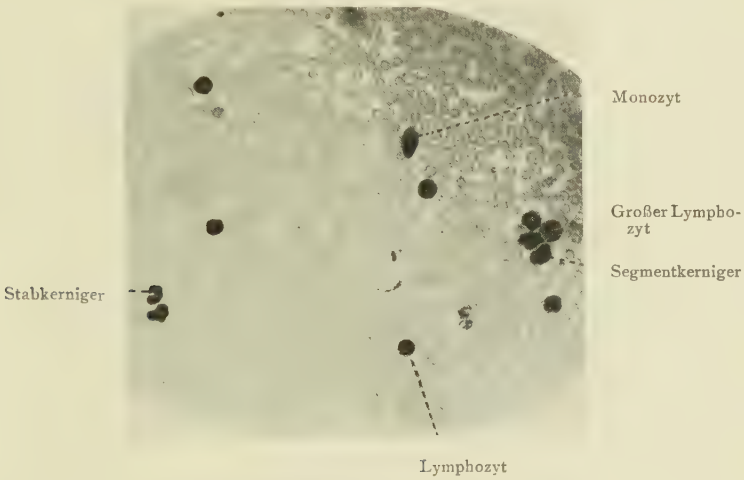

Abb. 4.

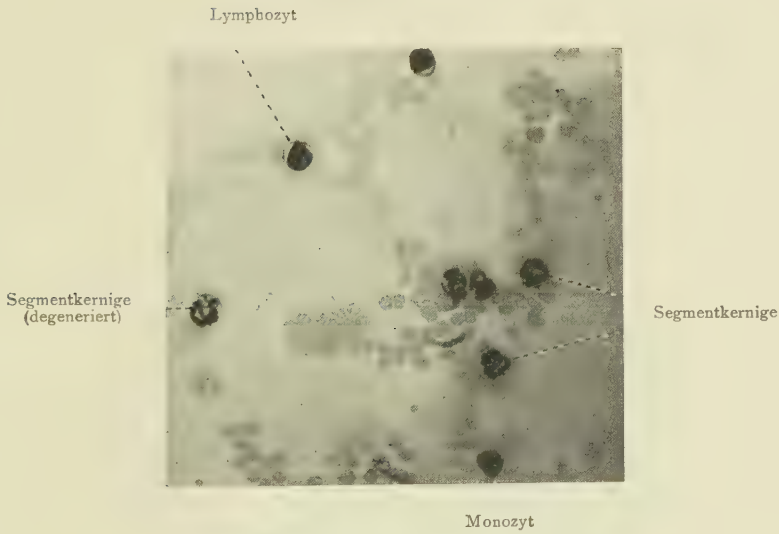

Abb. 5.

Die Veränderungen des Blutes, besonders die Veränderungen des Bildes der weißen Blutkörperchen, wurden durch Mikrophotogramm für den 1., 4. und 7. Tag der Infektion festgelegt (farbenempfindliche Perutzsilber-Eosinplatten).

Abb. 3. 24 Std. nach Infektion zeigt das normale leukozytäre Blutbild der Maus, hauptsächlich die überwiegend vorhandenen Lymphozyten.

Abb. 4. (4. Tag der Infektion) bringt das Stadium, in dem sich die Kurven kreuzen, bei zunehmender Kernverschiebung.

Abb. 5. (7. Tag) wird beherrscht von Neutrophilen mit Stabkernigen.

Zusammenfassend lassen sich die Veränderungen des Blutes folgendermaßen darstellen:

Das erythrozytäre Blutbild zeigt mitunter Normoblasten und stärkere Polychromatophilie. Es treten auch gestaltlich veränderte rote Blutkörperchen, sogenannte Poikilozyten auf. Körnige Degeneration, sogenannte basophile Punktierung, ist nicht vorhanden.

Die Leukozyten sind absolut vermindert. Pathologische Reizformen treten auf. Die Lymphozyten sinken absolut und relativ, während die neutrophilen Granulozyten ebenso steigen. Die Monozyten vermindern sich nur absolut. Die Eosinophilen verschwinden vollständig aus dem Blutbild und kommen nicht wieder zum Vorschein. Die Basophilen reagieren auf den Infektionsreiz scheinbar nicht. Die tiefgreifenden granulopoetischen Veränderungen des Knochenmarks kommen sichtbar und meßbar in der stark zunehmenden Kernverschiebung der Neutrophilen zum Ausdruck.

Für die Gewinnung der Organausstriche wurden Mäuse einer anderen Versuchsserie benutzt, die in gleicher Weise mit Mäusetyphus infiziert wurden. Alle 24 Std. wurde eine Maus getötet und von ihr nach vorhergehender Kammerzählung des Blutes Klatschpräparate von Milz, Knochenmark und Leber angefertigt. Die Blutbilder entsprechen durchaus dem oben Mitgeteilten.

A. Milz. Die Klatschpräparate der Milz, in denen normal hauptsächlich Pulpazellen (Splenozyten), ferner Lymphozyten verschiedener Größe, Riesenzellen, eingeschwemmte neutrophile und azidophile Granulozyten neben zahlreichen Erythrozyten und vereinzelten Normoblasten sich finden, weisen durch die Infektion verursachte grundlegende Veränderungen auf. Die Lymphozyten können scheinbar durch Hemmung der Zellbildung nicht mehr ausreifen und sind deshalb meist in Form unreifer lymphoider Zellen vorhanden, die relativ groß sind und schwach basophilen Kern und Plasma besitzen. Das Kerngerüst ist sehr fein und netzartig angeordnet, in dem etwas gröber wie die Körnchen der Granulozyten das Chromatin hängt. An einzelnen Stellen verdickt sich das Chromatin zu einer dunkler gefärbten rundlichen Masse, die wie Kernkörperchen aussehen. Auffallend ist das Auftreten von durchschnittlich 2—5 hellblau gefärbten Nukleolen. (Besonders zahlreich finden sich diese Zellen normal und pathologisch vermehrt in Leberausstrichen. Siehe bei Leber.)

Die embryonale Fähigkeit der Milz, Granulozyten und Erythroblasten zu bilden, ist mit fortschreitender Infektion wieder erwacht. Diese myeloide Metaplasie der Milz wurde in mehreren Präparaten, besonders in solchen vom Ende der Krankheit, beobachtet. Es treten Inseln mit typischen Myelozyten, Jugendlichen und Stabkernigen auf, und zwar scheint diese Rolle die Pulpa übernommen zu haben, während Erythroblastenbildung bei Infektionen noch auf das Knochenmark beschränkt ist. Grawitz erklärt diese pathologische Milztätigkeit mit der Annahme sogenannter „Schlummerzellen", denen aus embryonaler Zeit her noch die Fähigkeit innewohnt, im Bedarfsfalle vikariierend für das Knochenmark einzutreten. Diese myeloide Metaplasie der Milz trägt übrigens auch zur Bildung des Milztumors bei.

Die hier folgenden Mikrophotographien der Milz vom 1., 4. und 7. Tag der Infektion stellen den Versuch dar, die hauptsächlichsten Veränderungen derselben zu illustrieren.

Abb. 6. (1. Tag) bringt die noch unveränderten Milzzellen, wie sie in der gesunden Milz zu sehen sind. Reife Lymphozyten und deren lymphoide Vorstufen in verhältnismäßiger gleicher Zahl. Daneben Erythrozyten, Riesenzellen und eingeschwemmte neutrophile und eosinophile Granulozyten.

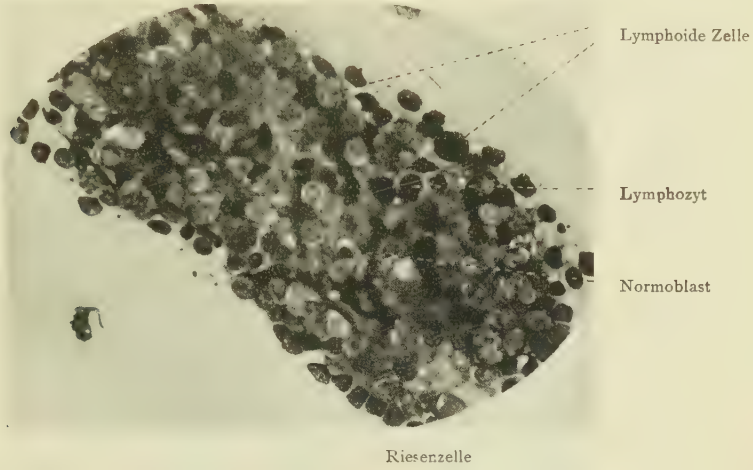

Abb 6.

In Abb. 5 (4. Krankheitstag) tritt schon die durch die Infektion verursachte Umwandlung in der Milz zutage.

Außer der großen Riesenzelle in der Mitte, in der zahlreiche Stäbchen zu sehen sind, bemerkt man ein zahlenmäßiges Geringerwerden der reifen Lymphozyten und ein Ueberwiegen der lymphoiden Zellen.

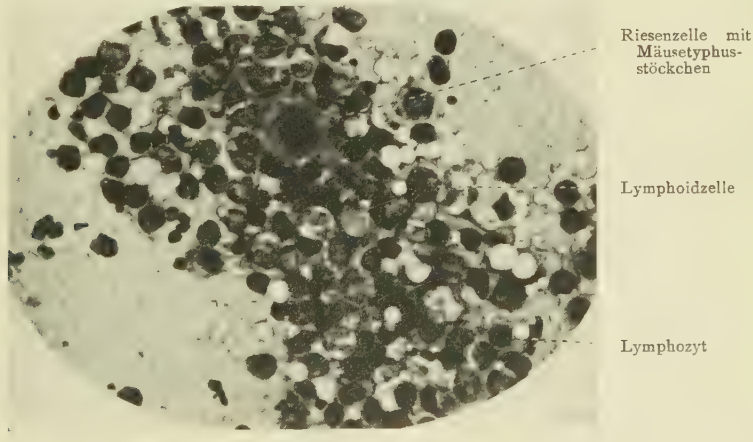

Abb. 7.

Während Abb. 6 und 7 Abklatsche von Malpighischen Körperchen darstellen (der lymphozytäre Charakter überwiegt darin), gibt Abb. 8 (7. Infektionstag) die myelogene Metaplasie in der Pulpa wieder.

Es treten hier vor allem Myelozyten und jugendliche Neutrophile auf, zwischen denen zahlreiche Stäbchen liegen.

Die Hauptaufgabe der Milz im postembryonalen Leben ist zweifellos der Abbau verbrauchter Blutzellen und die Bildung der Mehrzahl der Lymphozyten. Der Befund, daß die Follikel, in denen diese Bildung vor sich geht, durch den infektiösen Reiz kleiner werden, teilweise sogar funktionsunfähig oder ganz verschwinden, gibt wohl eine Erklärung für die absolute und relative Minderung der Lymphozyten im Blutkreislauf. Scheinbar leiden unter demselben Hemmungsreiz auch jene Organe, die sonst vikariierend für die Milz eintreten können, nämlich die Lymphknoten des ganzen Organismus, in der Leber die Kuppferschen Sternzellen und eventuell auf innersekretorische Veranlassung auch das Knochenmark. Eine weitere wichtige infektiös verursachte Veränderung ist die, wenn auch nicht stark ausgebreitete myelogene

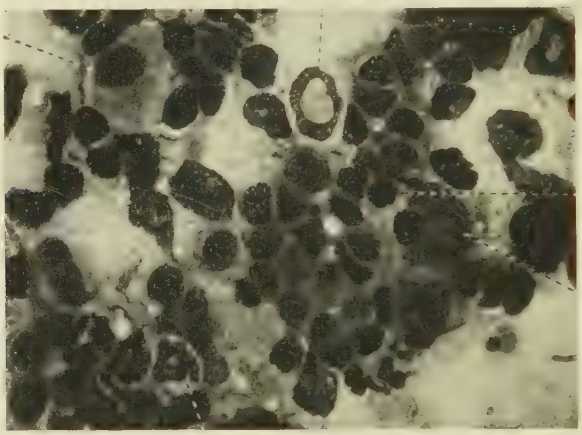

Abb. 8.

Metaplasie der Milz. Sicherlich würde diese dort mehr Platz greifen, wenn die Krankheit einen chronischeren Verlauf nehmen würde.

B. Knochenmark. Bei der Eröffnung des Femurs ist am 1. Tage der Infektion noch keine wesentliche Veränderung festzustellen. In der Mitte und besonders am Ende der Krankheit aber zeigt sich eine solche schon äußerlich vor allem durch den Farbumschlag. Das normal gelbliche Knochenmark ist in diesen Stadien stark gerötet, oft dunkelpurpurrot und macht den Eindruck, als würde es sich im Zustand der heftigsten Entzündung befinden. Jedenfalls ist eine der Hauptursachen dieser makroskopisch sichtbaren Umwandlung die allgemeine „Hyperämie". Näher betrachtet, sieht das Knochenmark aus, als wäre es gequollen und nur durch die starre Umhüllung an weiterer Ausdehnung gehindert.

Mikroskopisch zeigen sich beim Vergleich der Präparate einer Infektionsserie in erster Linie jene umwälzenden tiefgreifenden Veränderungen, die zum Teil im strömenden Blute durch die gesetzmäßig ablaufende Kernverschiebung zum Ausdruck kommen. Während das Knochenmark als das ausschließliche Organ der Granulo- und Erythropoese normal neben zahlreichen myelozytären ungranulierten Vorstufen ausgesprochene Stabkernige und reife segmentierte

Neutrophile zeigt, ebenso eosinophile Myelozyten und reife Eosinophile, daneben noch zahlreiche Normoblasten und Megaloblasten (kleine und große Erythroblasten), ferner Megakariozyten (Riesenzellen) und manchmal auch

Abb. 9.

Lymphozyten und Monozyten, treten im Laufe der Infektion die reiferen Elemente in den Hintergrund und verschwinden bis zum Ende derselben fast vollständig aus dem Gesichtsfeld. Es finden sich in der Hauptmasse nur mehr

Abb. 10.

Zellen von durchwegs myelozytärem und promyelozytärem Charakter. Daneben sind unverändert in Zahl und Gestalt die Erythroblasten. Vermehrt dagegen sind die Riesenzellen, vielleicht als Reaktion auf das massenhafte Auftreten von Bakterienstäbchen.

Die drei vom Knochenmark angefertigten Mikrophotographien sollen die im Laufe der Infektion sich abspielenden Veränderungen zeigen.

Abb. 9 gibt die normale Beschaffenheit des Knochenmarks wieder. Zahlreiche Stab- und Segmentkernige sind hier in ziemlich ausgereifter Form, so wie sie peripher im Blute auftreten, vorhanden. Daneben sind reichlich Myelozyten und Erythroblasten sichtbar.

Abb. 10 (4. Tag der Infektion) zeigt das vermehrte Auftreten unreifer Formen, die zum Teil degeneriert oder geschädigt erscheinen. Myelozyten und Promyelozyten beherrschen das Bild. Die Stabkernigen sind nur mehr spärlich vorhanden, und die reifen segmentkernigen Neutrophilen fehlen ganz. Es trifft dies in demselben Maße auch für die Eosinophilen und ihre Vorstufen zu.

In Abb. 11 (7. Tag nach der Infektion) findet sich neben vorwiegend neutrophilen und eosinophilen myelozytären Vorstufen eine große Riesenzelle, in der

Abb. 11.

sich der Kern hell gegen das dunklere Protoplasma abhebt. Es scheint dies entweder eine Jugendform oder eine infektiös geschädigte Zelle zu sein.

Die im Knochenmark auftretenden Lymphozyten sind durch den Blutstrom auf dem Wege durch die Foramina nutritia über die Kapillaren in die medullären Sinus gelangt. Aehnlich steht es auch, zum Teil wenigstens, mit den dort auftretenden Monozyten. Es ist jedoch nicht von der Hand zu weisen, daß ein anderer Teil dieser Zellart, die nach den neuesten Forschungen vom retikulo-endothelialen System gebildet wird, im Knochenmark unabhängig von der Granulo- und Erythropoesie selbst entsteht. Die Wandung der Kapillaren und Sinus besteht nämlich aus einer einschichtigen Endothellage, die Monozyten zu bilden vermögen.

Es wäre denkbar, daß auch das Knochenmark im Bedarfsfalle metaplastisch zur Bildung von Lymphozyten einspringen könnte. Doch wurden in keinem der durchgemusterten zahlreichen Präparate aller Stadien der Infektion lymphoide Inseln im Knochenmark gefunden. Dies hängt sicherlich damit zusammen, daß das Knochenmark das am stärksten in Mitleidenschaft gezogene

Organ ist, und daß daher bei Milzinsuffizienz die Bildung der Lymphozyten höchstens von den Lymphknoten übernommen wird.

Bei den sehr schnell tödlich verlaufenden Fällen war das Knochenmark normal gelb oder gar auffallend blaß. Es hat sich hier scheinbar gar nicht gegen die überaus heftige Infektion gewehrt und ist deshalb gleich von Anfang an in den Zustand der Aplasie, der vollständigen Insuffizienz getreten. Im Blutbild selbst kommt diese plötzliche Einstellung der Knochenmarkstätigkeit nicht sonderlich zum Ausdruck. Jedenfalls erhellt daraus, daß es nicht genügt, sich mit den Ergebnissen der Blutveränderung abzufinden. Gerade durch die teilweise oder vollkommene Einstellung der Zellbildung im Knochenmark läßt sich die Schwere der Krankheit richtig beurteilen zu einer Zeit, wo Lymphozytensturz, Ansteigen der Neutrophilen und vor allem Kernverschiebung im Blut hierfür noch kein ausgesprochenes Zeugnis ablegen.

Die Hoffnung, das plötzliche Verschwinden der Eosinophilen aus dem Blutbild durch das Studium des Knochenmarks aufklären zu können, hat

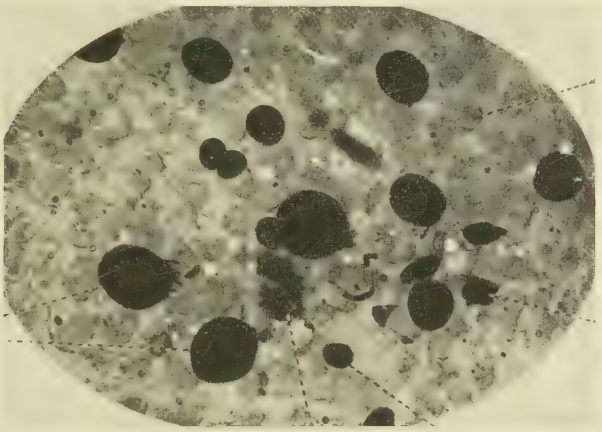

Abb. 12.

sich nicht erfüllt. Man sucht auch in der Literatur vergeblich nach Angaben darüber. Man könnte glauben, daß zum mindesten unreife eosinophile Vorstufen, die im Knochenmark der mittleren und letzten Infektionstage tatsächlich vorhanden sind, ähnlich wie neutrophile Stabkernige und Myelozyten, in den Blutkreislauf treten würden. Sicherlich steht das eigenartige Verhalten dieser Zellart in engster Verbindung mit dem Abwehrkampf des Körpers gegen die Infektionserreger und deren Toxine, so daß die eosinophilen Myelozyten durch diese Arbeit schon im Knochenmark gebunden sind und dementsprechend in ihrer Weiterentwicklung gehemmt und zurückgehalten werden.

C. Leber. Zytologisch zeigen sich in den Klatschpräparaten der Leber nur wenig bemerkenswerte Aenderungen. Die Ausstriche ergeben bei gesunden Tieren ähnliche Bilder wie das Blut. Dazu kommen normal und pathologisch auffallend reichlich jene Zellen, die weiter oben als lymphoide Zellen in der Milz beschrieben wurden. Im Laufe der Infektion treten eben dann auch die mit dem Blutstrom eingeschwemmten veränderten Blutzellen in der Leber auf, so daß im Ausstrich während der Krankheitsperiode wieder ähnliche Zellen gefunden werden wie im Blut zur selben Zeit.

Die Verhältnisse sind bildlich in den Mikrophotographien festgehalten. Abb. 12 stellt einen lymphoiden Haufen von Zellen verschiedener Größe dar. Dazwischen liegen Lymphozyten, Blutplättchen und rote Blutkörperchen. Abb. 13 (4. Tag der Infektion) bringt zu diesen Zellen noch neutrophile

Abb. 13.

Elemente und Monozyten, welche teilweise schon unter der Infektion gelitten haben. Dazwischen liegen vereinzelte Stäbchen.

Abb. 14 (7. Tag der Infektion) zeigt ausgesprochen die schädigende Wirkung der Krankheitsnoxe auf die Zellen.

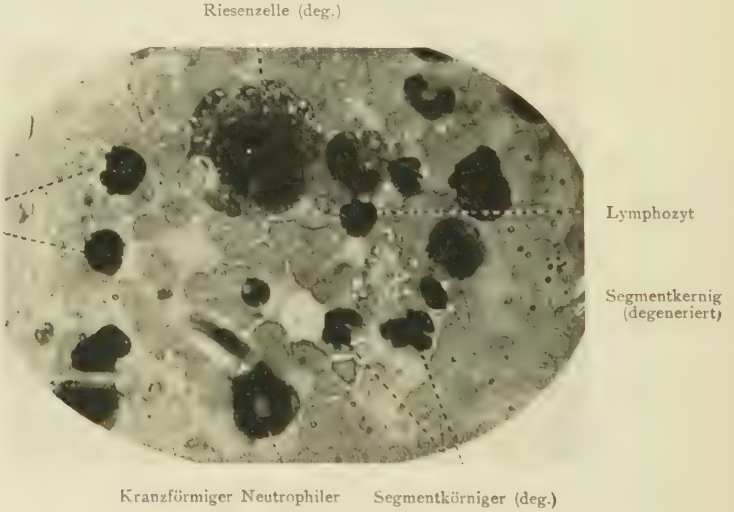

Abb. 14.

Die große Zelle mit dem lymphoiden Gepräge hat besonders stark gelitten. Hie und da treten im Ausstrich die sogenannten Kuppferschen Sternzellen

auf, die verschiedentlich mit Bakterien und Erythrozytentrümmern beladen sind. Diese Zellen, welche zwischen Lymph- und Gefäßraum der Pfortaderkapillaren liegen (Eppinger), haben die Eigenschaft ausgesprochener Phagozytose und können (Schilling) Bakterien vernichten.

Zusammenfassung.

Blut.

Aehnlich wie beim Abdominaltyphus des Menschen tritt auch beim Mäusetyphus eine Verminderung der Gesamtleukozytenzahl von durchschnittlich 7500 auf 5000 pro cmm ein. Die absolute und relative neutrophile Granulozytose und Lymphopenie haben eine Kreuzung der Kurven dieser Zellarten meist zwischen 3. und 4. Infektionstage zur Folge. Ebenso typisch wie beim Abdominaltyphus des Menschen ist auch hier das völlige Verschwinden der eosinophilen Granulozyten schon gleich zu Beginn der Krankheit. Da die Krankheitsdauer für Mäuse sehr kurz ist, konnte ein Wiederauftreten dieser Zellart nicht beobachtet werden. Relativ bleiben die Monozyten unverändert; absolut dagegen besteht eine geringgradige Verminderung. Die basophilen Mastzellen nehmen an den durch infektiösen Reiz verursachten Veränderungen des Blutes scheinbar nicht teil. Dagegen treten typische „Reizformen" auf. Das erythrozytäre Blutbild zeigt im Verlaufe der Krankheit zunehmende Polychromasie und schwache Poikilozytose. Basophile Punktierung wurde nicht wahrgenommen.

Blutbildende Organe.

A. Milz.

Der Milztumor ist zurückzuführen auf die durch den infektiös-toxischen Reiz verursachte außerordentliche Hyperämie und die gewaltige Vermehrung der Pulpazellen. Die absolute und relative Verminderung der Lymphozyten im Kreislauf hat ihren Grund in der Zurückbildung und teilweisen Einschmelzung der Malpighischen Körperchen, in welchen die Lymphozytenzentren der Milz liegen. Mit dieser Erscheinung ist auch das Unvermögen der Milz in Einklang zu bringen, bei zunehmender Krankheit die Zellen ganz auszureifen, so daß die lymphoiden Formen vorherrschen. Myeloide Metaplasie konnte mehrmals mit typischen granulierten Zellen beobachtet werden, besonders in Fällen von längerer Krankheitsdauer. Diese myeloide Metaplasie, das massenhafte Auftreten der Stäbchen, die erhöhte Phagozytose und die Wirkung der Bakterientoxine sind ebenfalls an der Bildung des Milztumors beteiligt.

B. Knochenmark.

Das Knochenmark ist das am stärksten geschädigte Organ der Hämatopoesie. Es befindet sich gegen Ende der Infektion in einem Zustand heftigster Entzündung. Mikroskopisch kommt diese Schädigung vor allem in der gesetzmäßig zunehmenden Kernverschiebung des neutrophilen Blutbildes zum Ausdruck, die gegen Ende der Infektion fast ausschließlich degeneriert wird. Selbst in dieser höchst einfachen Art der Einteilung neutrophiler Granulozyten in

Frommannsche Buchdruckerei (Hermann Pohle) in Jena.